RIAP
Rivista di Immunologia
e Allergologia Pediatrica
due 2017 ▪ 23-25

caso clinico

Dermatite atopica moderata: descrizione di un caso clinico

Lucia Caminiti, Jlenia Fresta, Giuliana Del Campo, Ilenia Panasiti, Andrea Barbalace, Giorgia Pepe, Giuseppe Crisafulli, Giovanni B. Pajno

Dipartimento di Patologia Umana dell'Adulto e dell'Età Evolutiva "Gaetano Barresi", UOS Allergologia Pediatrica Policlinico Universitario "G. Martino", Messina

Descriviamo il caso clinico di una bambina di 9 anni, seguita dal 2008 presso la nostra Unità Operativa di Allergologia Pediatrica di Messina, per un quadro di dermatite atopica (DA) di grado moderato, esordito all'età di sei mesi, associato ad asma allergico con sensibilizzazione ad acari e parietaria.
Nel corso degli anni, la bambina, V. N., durante le fasi di riacutizzazione, ha praticato regolare trattamento cutaneo: terapia topica con corticosteroidi (CST) ed emollienti associati a terapia antistaminica, con risposta nel complesso soddisfacente.
Il mantenimento delle funzioni della barriera cutanea è infatti riportato in tutte le linee guida dalle principali società scientifiche mondiali come trattamento di base nell'algoritmo terapeutico della dermatite atopica [1]. I CST, farmaci ad azione antinfiammatoria in grado di ridurre anche il prurito, sono tuttora ritenuti il trattamento farmacologico cardine e di prima scelta della DA [1 2].
Gli antistaminici orali di nuova generazione, che agiscono con un meccanismo competitivo bloccando gli effetti della stimolazione dei recettori H1 (vasodilatazione, eritema, edema) e presentano azione antiinfiammatoria a vari livelli, compaiono da sempre nelle proposte di schemi terapeutici e nelle linee guida per il trattamento della DA. La loro utilità effettiva, tuttavia, è oggetto di controversie ma in tutte le pubblicazioni il loro uso viene "tollerato", o quantomeno "permesso", per brevi periodi [3].
Nel febbraio 2017, la piccola giunge nuovamente alla nostra osservazione per una riacutizzazione delle manifestazioni cutanee con PO-SCORAD (*Patient Oriented-ScORing Atopic Dermatitis*) pari a 83,5 (*lesioni a carattere eritemato-crostoso con aree fissurate a livello palpebrale, ragadi auricolari bilateralmente, manifestazioni eritemato-desquamanti con secrezioni giallo-squamose essudanti al collo, diffuse lesioni eritemato-desquamanti, licheinificate agli arti superiori e inferiori, cavi poplitei e pieghe antecubitali, fissurazioni alle mani*) tali da richiedere ricovero presso il nostro reparto di Pediatria (Figg. 1-3).
La bambina riferiva un prurito intenso, quasi "implacabile" e disturbi importanti del sonno che inficiavano la sua qualità di vita.
Durante la degenza è stato eseguito esame ematochimico di primo livello, nella norma, tampone faringotonsillare risultato negativo e tampone cutaneo al collo e alle mani con riscontro di *S. aureus*.
Le infezioni cutanee nei pazienti affetti da DA, così come riportato

Figura 1.

Figura 2.

Gli Autori dichiarano di non avere alcun conflitto di interesse rispetto agli argomenti trattati nell'articolo.

in letteratura, sono più frequentemente causate da *S. aureus, S. pyogenes* e dal virus *H. simplex* (HSV). In questi pazienti la prevalenza della colonizzazione cutanea e/o nasale da parte di *S. aureus* varia dal 60 al 100%, mentre nei soggetti controllo senza DA varia dal 5 al 30%; è segnalata inoltre una correlazione fra colonizzazione batterica e severità della dermatite [4 5].
Alla luce del quadro clinico e della scarsa risposta al trattamento topico convenzionale, abbiamo deciso di associare alla wet wrap therapy (WWT), una terapia antibiotica mirata per via generale (amoxicillina/clavulanato a 50 mg/kg/die) e steroidi per os (prednisone 1mg/kg/die per 4 giorni).
La *wet-wrap therapy* (WWT), o medicazione umida, consiste nell'applicazione topica di corticosteroide a media potenza, miscelato con crema idratante, cui segue bendaggio successivo con doppio strato di garze o tubolari, di cui il primo strato è inumidito, mentre il secondo rimane asciutto.
Tale pratica è indicata nelle forme di DA grave o resistente ai trattamenti topici di prima scelta, molto pruriginosa e in pazienti con età > 6 mesi. Vengono utilizzati steroidi topici diluiti con emollienti al 10%, per un breve periodo di tempo, variabile dai 2 ai 14 giorni [6].
Questo tipo di trattamento è efficace e ben tollerato, nondimeno in alcuni casi, sembra essere associato ad un numero significativamente maggiore di infezioni cutanee ed aumentati livelli di conte batteriche cutanee [7 8]. Una prolungata soppressione dell'asse ipofisi- surrene o un ritardo della crescita, non sembrano invece essere associate con il trattamento a breve termine con wet wrap [9].
I corticosteroidi sistemici hanno un ruolo limitato solo alla gestione terapeutica della DA grave o in casi di riacutizzazioni acute di difficile controllo, ma il loro uso a lungo termine, specie nei bambini, deve essere evitato, anche per il loro effetto rebound alla sospensione [10]. Tuttavia, brevi cicli di terapia possono essere proposti in situazioni molto particolari, come nelle riacutizzazioni gravi che colpiscono diffusamente la superficie corporea con prurito intenso, nelle fasi di transizione per l'inserimento a breve termine di immuno-modulatori sistemici non steroidei o in presenza di co-morbidità, come nelle severe esacerbazioni dell'asma [10].
Il trattamento con antibiotici sistemici nei casi di infezione da S. aureus va riservato solo in presenza di una chiara infezione batterica. La sola presenza di colonie di batteri in assenza di segni clinici di infezione cutanea non rappresenta infatti una indicazione all'utilizzo dell'antibiotico sistemico così come l'utilizzo di un tampone cutaneo non è necessario di routine per la scelta dell'antibiotico. Le sovra-infezioni batteriche possono essere trattate *per os* con un beta-lattamico per 7-14 giorni. La prima scelta farmacologica è rappresentata dalla flucloxacillina (presente in Italia solo in compresse) o in alternativa, dalla amoxicillina e ac. clavulanico o da cefalosporine attive sullo *S. aureus* di I o II generazione, come cefurossima e cefixima. Nei soggetti allergici ai beta lattamici si possono utilizzare la clindamicina oppure i macrolidi anche se diversi studi hanno riportato la possibilità che lo SA sia resistente ai macrolidi [11].
V. N. ha proseguito la WWT per un totale di 7 giorni con un notevole miglioramento delle manifestazioni cutanee (POSCORAD pari a 15,2) (Figg. 4-6).

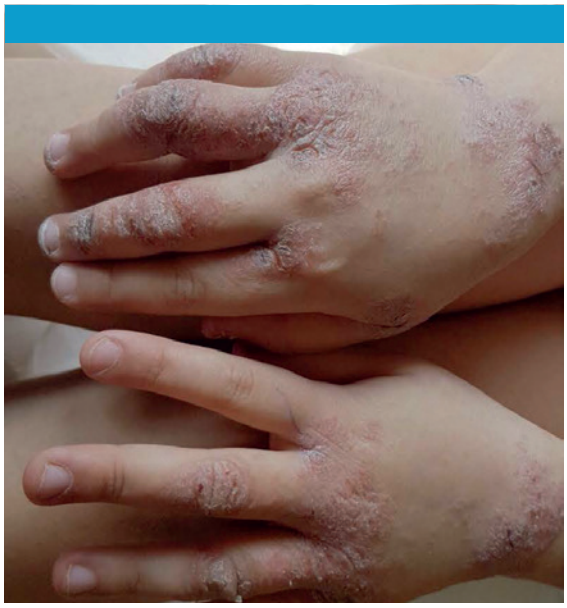

Figura 3.

Figura 4.

Figura 5.

Figura 6.

Conclusioni

Come è noto, la DA è una malattia infiammatoria cutanea ad andamento cronico-recidivante, caratterizzata da una alterata funzione della barriera cutanea che appare xerotica, infiammata, con tendenza ad andare incontro ad infezioni, più spesso di natura batterica. L'obiettivo del trattamento è pertanto quello di ricomporre l'integrità cutanea attraverso una adeguata idratazione, di controllare l'infiammazione mediante l'uso di creme cortisoniche e nelle forme più gravi mediante l'uso di corticosteroidi sistemici. Nei casi di sovrainfezione batterica il trattamento della DA deve inoltre comprendere l'utilizzo di antibiotici mirati.
La letteratura, come pure l'esperienza degli autori, suggerisce che la WWT svolge un importante ruolo nel trattamento acuto della gestione della DA moderato-grave. L'educazione dei pazienti e degli operatori sanitari è fondamentale per il successo della WWT che dovrebbe essere considerata come una fondamentale opzione nei casi di mancata risposta al trattamento topico convenzionale.

Bibliografia

1. Galli E, Neri I, Barone M, et al. Consensus Conference Italiana "La gestione clinica della dermatite atopica in età pediatrica". RIAP 2015;29(Suppl. 2):1-43.
2. LeBovidge JS, Elverson W, Timmons KG, et al. Multidisciplinary interventions in the management of atopic dermatitis. J Allergy Clin Immunol 2016;138:325-34.
3. Nankervis N, Thomas KS, Delamere FM, et al. What is the evidence base for atopic eczema treatments? Br J Dermatol 2017; 176:910-27.
4. Baviera G, Maiello N, Galli E. Staphylococcus aureus and atopic dermatitis: whic came first, the chicken or the egg? EMJ Dermatol 2015;3.
5. Williams MR, Gallo RL. The role of the skin microbiome in atopic dermatitis. Curr Allergy Asthma Rep 2015;15:65.
6. Nicol NH, Boguniewicz M, Strand M, et al. Wet wrap therapy in children with moderate to severe atopic der- matitis in a multidisciplinary treatment program. J Allergy Clin Immunol Pract 2014;2:400-6.
7. Hindley D, Galloway G, Murray J, et al. A randomised study of ''wet wraps'' versus conventional treatment for atopic eczema. Arch Dis Child 2006;91:164-8.
8. Schnopp C, Holtmann C, Stock S, et al. Topical steroids under wet-wrap dressings in atopic dermatitis – a vehicle-controlled trial. Dermatology 2002;204:56-9.
9. Devillers AC, Oranje AP. Wet-wrap treatment in children with atopic dermatitis: a practical guideline. Pediatr Dermatol 2012;29:24-7.
10. Roekevisch E, Spuls PI, Kuester D, et al. Efficacy and safety of systemic treatments for moderate-to-severe atopic dermatitis: a systematic review. J Allergy Clin Immunol 2014;133:429-38.
11. Sidbury R, Davis DM, Cohen DE, et al. Guidelines of care for the management of atopic dermatitis: Section 3. Management and treatment with phototherapy and systemic agents. J Am Acad Dermatol 2014;71:327.